

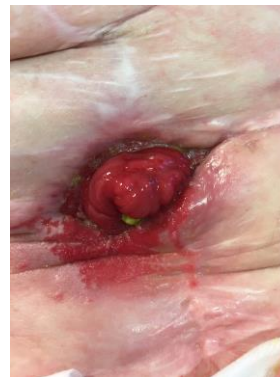
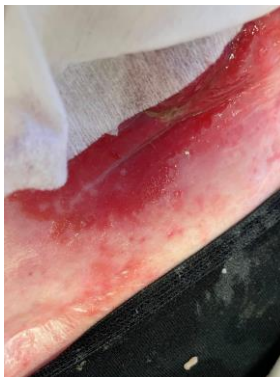
Bandagering med Ostoform.

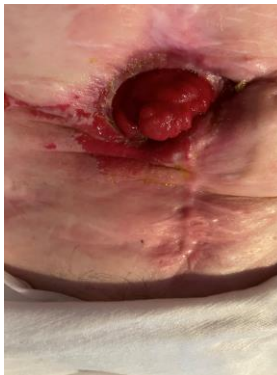
Ileostomi med kompleks fistel

Case fra UK

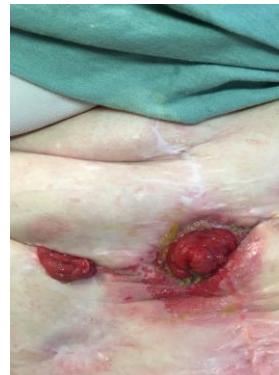FØR OSTOFORM DAG 0



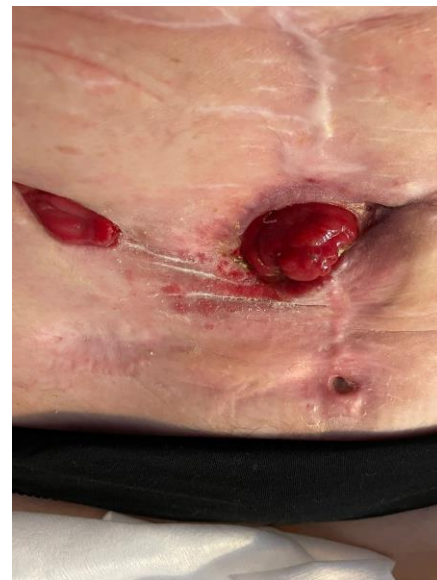Dag 2



Dag 4



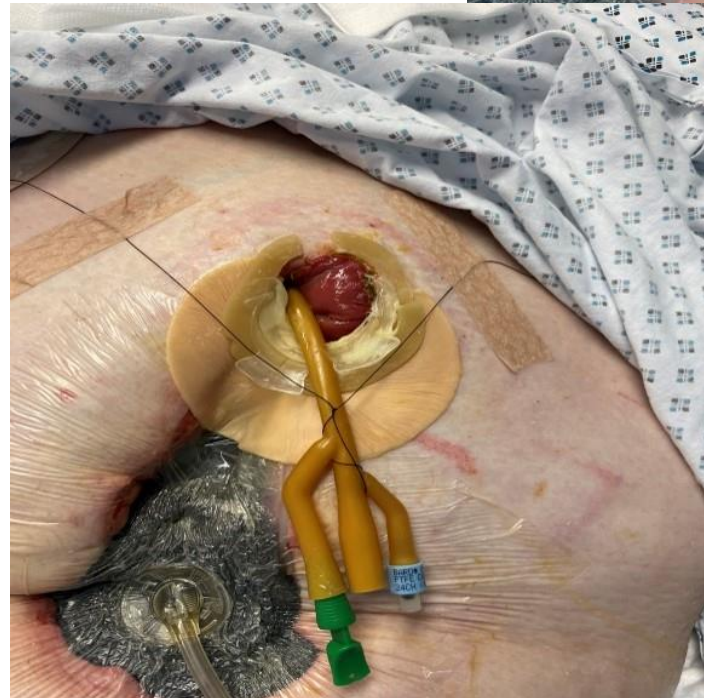
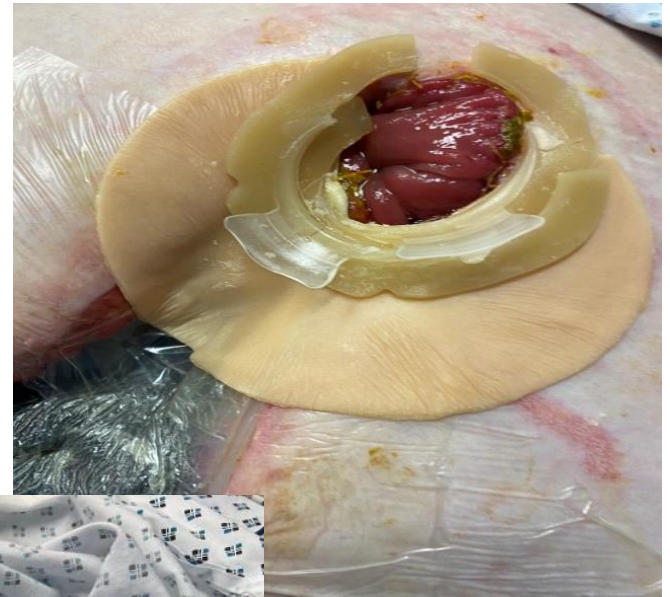Dag 11





Bandagering med  
Ostoform.

Case fra UK





Fistelbandagering med Ostoform.

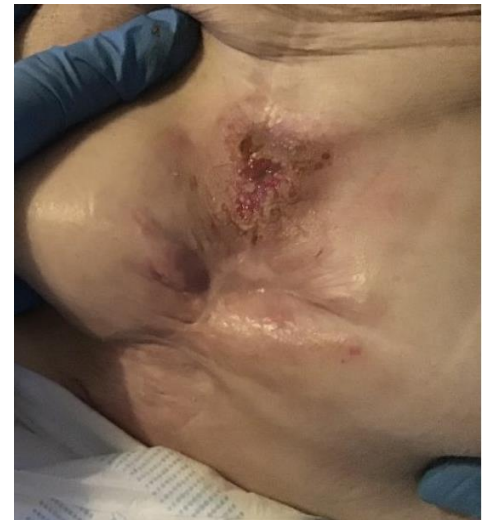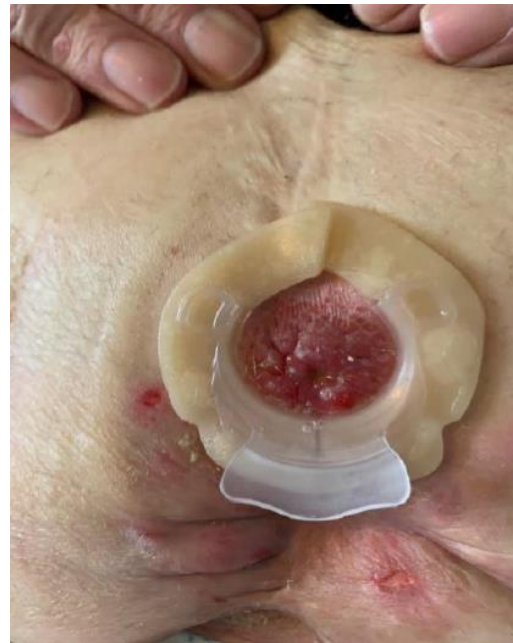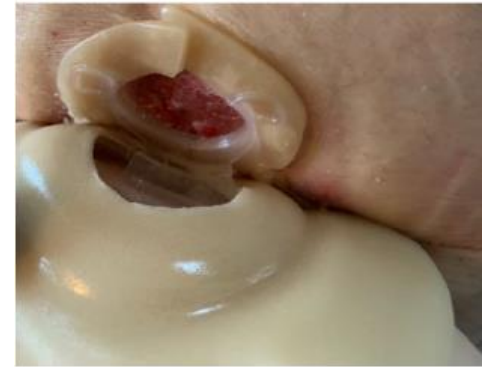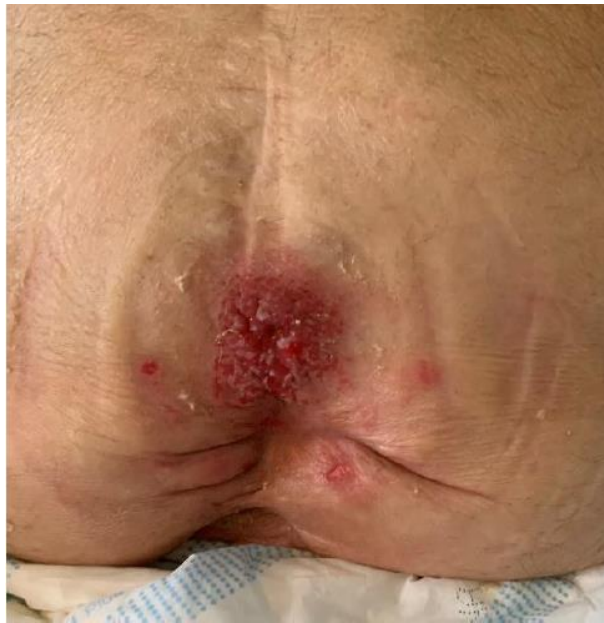Case fra UK

#### START:

- a high output enterocutaneous fistula with associated skin folds below the fistula. Skin around the fistula is fragile and red. Patient in chemotherapy, is experiencing 4-5 leaks per day on average.

#### RESULT

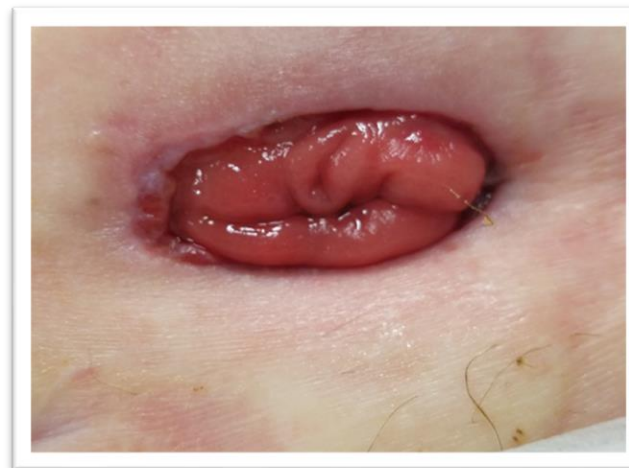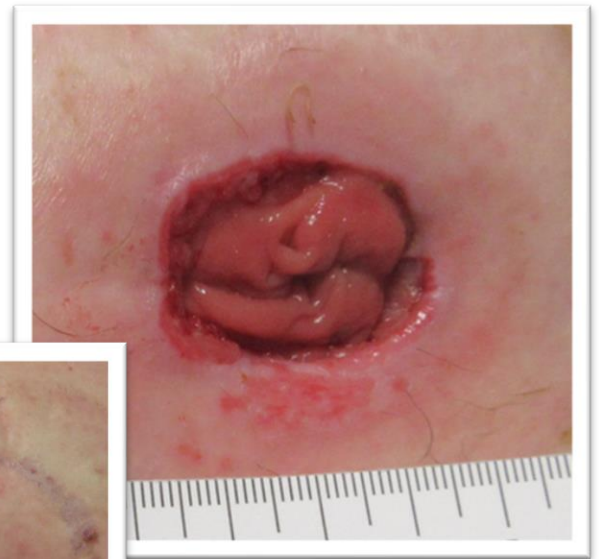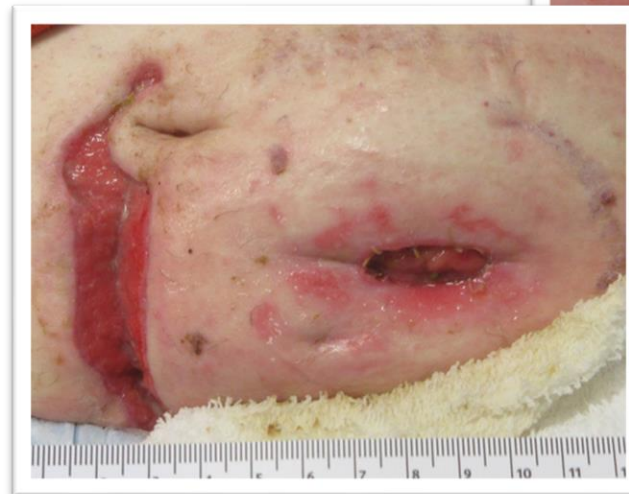- 3 days post change of treatment regime. No leaks of the fistula output noted after the change of treatment regime.





Bandagering med Ostoform.

Case fra UK



**H**  
**HARDAM**

# OSTOFORM

Bandagering med Ostoform. **Case fra DK**

Målet skifte stomibandage en gang dagligt fast og få huden helet op.

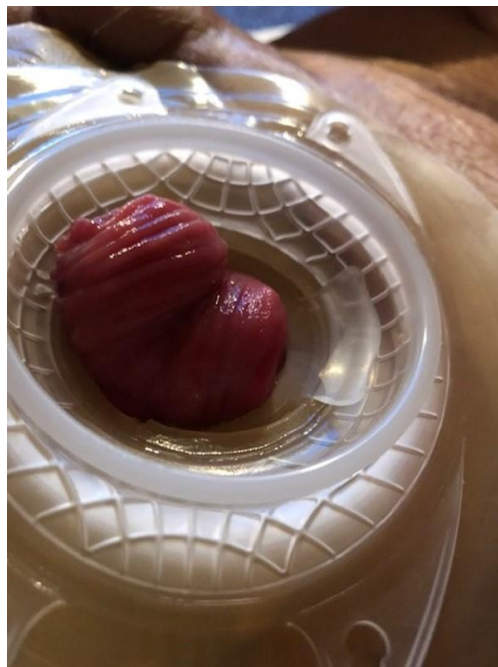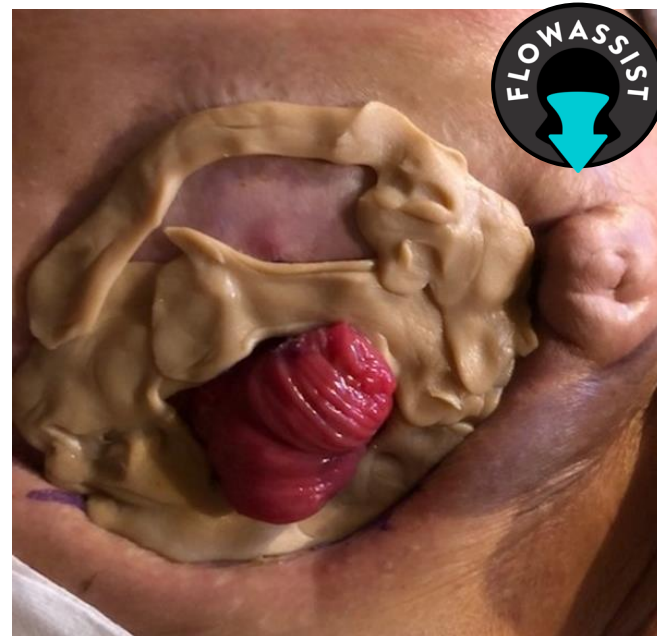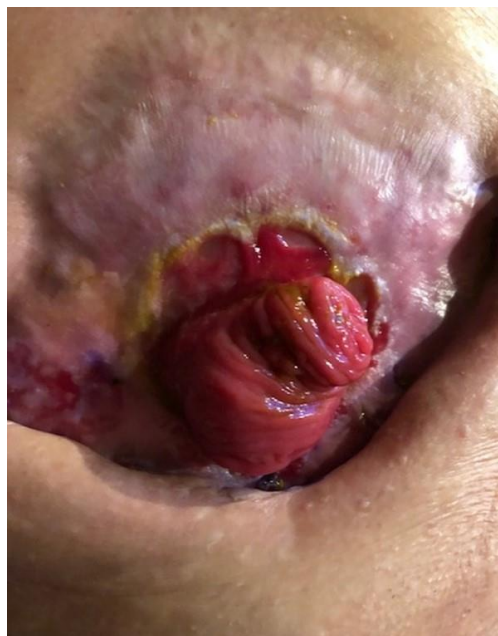Stomien lå dybt og det producerende ben lå nedadtil. Stomiens nedre ben der producere afføringen ligger lige under hudniveau, og producerer til tider tyndt til grødet afføring afhængig af, hvornår patienten får indtaget sine loppefrøskaller.

Der var behov for at beskytte tætningen og stomibandagen mod det stærke output, og sikre at det gik ud og ned i posen fremfor, at opløse bandagen ved det lave stomiudløb.

Med opbygning af modstandsdygtig pasta, en dyb convex plade med Ostoform tætningsring med flowassist ved udløbet af stomien lykkedes det at få bandagen beskyttet.

Det hele blev forstærket yderligere af et bælte og på den måde lykkedes det langt om længe, at finde en kombination af bandagering som kunne hjælpe "Jytte".

På denne måde lykkedes det at få det til at holde 1 døgn, somme tider endda 1½ døgn .



**H**  
**HARDAM**